Kullanım Talimatları

CINtec® Histology Kit

CINtec® Histology Kit, formalinle sabitlenmiş, parafine gömülü servikal biyopsilerden hazırlanan doku kesitlerinde p16^{INK4a} antijeninin kalitatif saptamasına yönelik bir immünohistokimya tayinidir. Yüksek dereceli servikal intraepitelyal neoplazinin teşhisinde teşhis doğruluğunu ve gözlemciler arası uyumu artırmada yardımcı olarak aynı servikal doku numunesinden hazırlanan H&E boyalı slaytlar ile birlikte kullanımı endikedir.

Roche Diagnostics GmbH
Sandhofer Strasse 116
68305 Mannheim
Germany

https://navifyportal.roche.com

REF **10213370001**

GTIN **07613336230350**

Σ **50**

2-8 °C

CE 0123

IVD

İçindekiler

TÜRKÇE 3
I. Ürün Adı 3
II. Kullanım Amacı 3
III. Cihazın Özeti ve Açıklaması 3
Özet ve Açıklama 3
Klinik Anlamlılık 4
Prosedürün İlkesi 5
IV. Reaktifler 5
Kit İçinde Bulunan Malzemeler 5
Saklama 7
Gerekli Olan Fakat Ürünle Birlikte Verilmeyen Malzemeler ve Reaktifler 7
Gerekli Ekipman 8
V. Uyarılar ve Önlemler 8
Uyarı 8
Dikkat 9
VI. Prosedür 9
Numune Hazırlama 9
Parafine Gömülü Doku Numuneleri 9
Isı İndüklü Epitop Geri Kazanımı 10
Boyama Prosedürü 10
1. Reaktif Hazırlama 10
1.1 Epitope Retrieval Solution 10
1.2 Wash Buffer 10
1.3 Substrate-Chromogen Solution (DAB) 11
1.4 Karşıt Boyama 11
1.5 Gömme Ortamı 11
2. Autostainer Cihazları İçin Boyama Prosedürü 11
2.1 Deparafinizasyon ve Rehidrasyon 11
2.2 Autostainer Cihazları için Boyama Protokolü 12
3. Manuel Kullanım için Boyama Prosedürü 14
3.1 Deparafinizasyon ve Rehidrasyon 14
3.2 Manuel Kullanım İçin Boyama Protokolü 15
VII. Kalite Kontrol 17
VIII. Sonuçların Yorumlanması 17
IX. Kısıtlamalar 18

X. Performans özellikleri 19
XI. Sorun Giderme 24
XII. Semboller 27
XIII. Üretici 27
XIV. Revizyon Durumu 27
XV. Fikri Mülkiyet 28
Ek 1 Referanslar 29
Ek 2 33

TÜRKÇE

I. Ürün Adı

CINtec® Histology Kit

II. Kullanım Amacı

İn vitro diagnostik kullanıma yöneliktir.

CINtec® Histology Kit, formalinle sabitlenmiş, parafine gömülü servikal biyopsilerden hazırlanan doku kesitlerinde $p16^{INK4a}$ antijeninin kalitatif saptamasına yönelik bir immünohistokimya tayinidir.

Yüksek dereceli servikal intraepitelyal neoplazinin teşhisinde teşhis doğruluğunu ve gözlemciler arası uyumu artırmada yardımcı olarak aynı servikal doku numunesinden hazırlanan H&E boyalı slaytlar ile birlikte kullanımı endikedir.

Test manuel kullanım veya Autostainer cihazları üzerinde kullanım amaçlıdır.

Bu tayin, uzman bir patolog tarafından histolojik inceleme, ilgili klinik bilgiler ve doğru kontrollerle birlikte yorumlanmalıdır.

III. Cihazın Özeti ve Açıklaması

Özet ve Açıklama

CINtec® Histology Kit, insan $p16^{INK4a}$ proteinine yönelik bir fare monoklonal antikoru (klon E6H4®) temellidir.

$p16^{INK4a}$ proteini, ökaryotik hücre siklusu düzenlemesinde temel bir rol oynayan, sikline bağlı bir kinaz inhibitörüdür. G1-S faz geçişinin retinoblastom proteini (pRB) aracılı kontrolünün bir parçasıdır ve selüler farklılaşma prosesleri sırasında hücre siklusu arrestini tetikler. $p16^{INK4a}$, terminal olarak farklılaşmış epitelyal hücrelerde immünohistokimya ile tipik olarak saptanamayan seviyelerde eksprese olur.

Çeşitli tümör oluşumlarında $p16^{INK4a}$ geninin, gen mutasyonu veya promotör hipermetilasyonu ile fonksiyonel olarak inaktive edildiği bulunmuştur. $p16^{INK4a}$ tümör baskılayıcı genin bu inaktivasyonunun, hücre siklusu düzensizliğine ve hücre proliferasyonu kontrolünün kaybedilmesine katkıda bulunduğu gösterilmiştir.

Bununla birlikte, yüksek riskli tip İnsan Papillom Virüsü (HR-HPV) onkoproteinlerinin selüler transformasyon sürecini başlattığı replikasyon yapabilen servikal epitelyal hücrelerde, $p16^{INK4a}$ ekspresyonunun yüksek oranda yukarı yönlü düzenlendiği gösterilmiştir [1; 2]. $p16^{INK4a}$ proteininin bu güçlü aşırı ekspresyonu, moleküler düzeyde, HR-HPV'nin E7 onkoproteinlerinin aktivitesi ile yakından ilişkilendirilmiştir. $p16^{INK4a}$ aşırı ekspresyonunun, HR-HPV indüklü selüler transformasyon sırasındaki ana olaylardan biri olan pRB ile transkripsiyon faktörü E2F arasındaki fonksiyonel kompleksin E7 onkoproteini aracılı inaktivasyonunu yansıttığı gösterilmiştir [3].

Yayınlanmış literatürde, yüksek dereceli prekanseröz servikal displazi vakalarında (diğer bir deyişle, CIN2 lezyonlarının %80-100'ü ve neredeyse tüm CIN3 lezyonlar) ve invaziv kanserlerde immünohistokimyasal olarak $p16^{INK4a}$ proteininin aşırı ekspresyonu gözlendiğini bildiren birçok çalışma vardır. Düşük dereceli servikal intraepitelyal lezyonların (CIN1), tipik olarak %30-60 olmak üzere değişen oranlarda $p16^{INK4a}$ aşırı ekspresyonu sergilediği gösterilmiştir [1; 2; 4-16].

Sonuçların yorumlanmasında, p16^{INK4a} proteininin servikal yüksek dereceli displastik lezyonlarda ve servikal kanserlerde ve servikal displazi ile ilişkili olmayan bazı durumlarda saptanabilir seviyelerde, ancak değişen düzeylerde ve farklı ekspresyon modelleri ile eksprese olan bir selüler protein olduğu değerlendirilmeye alınmalıdır. Histolojik doku preparatları, servikal lezyonun p16^{INK4a} pozitiflik durumunun yorumlanmasına yardımcı olacak şekilde intakt doku morfolojisine sahiptir. Yüzeysel hücre katmanlarından hücrelerin boyaması ile veya bu olmaksızın bir diffüz boyama modelinin, yani bazal ve parabazal hücre katmanlarındaki hücrelerin kesintisiz boyamasının, p16^{INK4a} aşırı ekspresyonu için pozitif test sonucu olarak değerlendirilebileceği öne sürülmüştür. Bu boyama modelinin, yüksek dereceli CIN için en yüksek seviyede hassasiyet ve spesifite sağlayabileceği gösterilmiştir [1; 4; 5]. Aksi durumda, bir fokal boyama modeli (özellikle bazal ve parabazal hücreler olmamak üzere izole hücrelerin veya küçük hücre gruplarının boyaması, yani kesintili boyama) ve herhangi bir immün reaktivite yokluğu p16^{INK4a} aşırı ekspresyonu için bir negatif test sonucu olarak değerlendirilir [1; 4; 5].

CINtec® Histology Kit kullanılarak p16^{INK4a} için boyanmış slaytların yorumlanması, aynı servikal doku numunesinden hazırlanan H&E boyalı slaytlar ile birlikte yapılmalıdır. CINtec® boyalı slaytlar ile sağlanan ek bilgiler, bir nihai teşhis oluşturmak için H&E boyalı slaytlara dayalı olarak ön morfoloji temelli teşhis ile kombine edilmelidir.

Klinik Anlamlılık

Aynı doku numunesinden ardışık slaytlar ile birlikte servikal biyopsi kesitlerini içeren ve p16^{INK4a} için immün boyanmış H&E boyalı slaytların birlikte okunmasının, yüksek dereceli servikal intraepitelyal neoplaziyi (CIN2+) teşhis etmede teşhis doğruluğunu ve gözlemciler arası uyumu artırdığı gösterilmiştir.

H&E boyalı servikal doku kesitlerinde yapılan patolojik teşhis, daha fazla tedavi izlenip izlenmeyeceğine dair karar için temel oluşturur. Bunun sonucunda yanlış teşhis etkisi anlamlı olur. Yanlış teşhis, hastanın uygun olmayan şekilde yönetimine, yani esasen sağlıklı kadınların gereğinden fazla tedavi görmesine veya belirlenmiş yüksek dereceli displastik lezyonları olan kadınların gereğinden az tedavi görmesine neden olabilir.

Histolojik H&E boyalı doku kesitlerinin teşhis yorumu, patologlar arasında yüksek uyumsuzluk oranlarına tabidir. Birçok yayında, rahim boynu histolojisinde düşük oranlarda gözlemciler arası ve gözlemci içi uyum bildirilmiştir [17-20].

Amerika Birleşik Devletleri'ndeki büyük, çok merkezli bir çalışmada, histolojik serviks numunesi araştırmalarının (2237 kolposkopik biyopsi ve 535 LEEP konizasyon biyopsi numunesi) çok sayıda iyi eğitimli patolog tarafından yorumlanması değerlendirilmiştir; histopatolojik yorumlamaların tekrarlanabilirliği yalnızca orta derecede olmuştur (punch biyopsiler için kappa=0.46 ve LEEP biyopsi numuneleri için kappa=0.49) [17]. WHO ve değiştirilmiş Bethesda derecelendirme sisteminde 125 kolposkopik biyopsi numunesini değerlendiren altı histopatoloğun gözlemciler arası uyumunun her iki derecelendirme sistemi için de zayıf olduğu gösterilmiştir [18]. Benzer şekilde Birleşik Krallık'ta gerçekleştirilen bir çalışmada, 100 kolposkopik biyopsi numunesini inceleyen sekiz uzman histopatoloğun zayıf gözlemciler arası uyumu (ağırlıklandırılmamış kappa değeri 0.358) gösterilmiştir [19].

CINtec® Histology Kit ile boyanmış slaytların teşhisi belirlemek için kullanılan klasik H&E boyalı slaytlara eklenmesiyle bu histomorfolojik teşhis prosedürünün genel doğruluğu artırılır [21-39].

Prosedürün İlkesi

CINtec® Histology Kit, p16^{INK4a} antijeninin immünohistokimyasal saptaması için bir dizi reaktif içerir. Kit, servikal biyopsilerden elde edilen formalinle sabitlenmiş, parafine gömülü doku numuneleri için iki adımlı bir immünohistokimyasal boyama prosedürü gerçekleştirmek için tasarlanmıştır. Antijen saptaması için, insan p16^{INK4a} proteinine yönelik bir primer monoklonal fare antikoru klonu E6H4® kullanılır.

Yaban turbu peroksidazı ve keçi anti-Fare Fab' antikor parçalarına konjuge edilmiş bir polimer reaktifini içeren bir kullanıma hazır görselleştirme reaktifi. Visualization Reagent, insan immünoglobulinleri ile çapraz reaktiviteyi elimine etmek üzere katı faz absorpsiyonuna tabi tutulmuştur. Kromojen reaksiyonları, bir DAB kromojeninin yaban turbu peroksidazı aracılığıyla antijen bölgesindeki bir görünür reaksiyon ürününe dönüşümüne dayanır. Karşıt boyamanın ardından numune lamellenebilir ve sonuçlar, ışık mikroskobu incelemesi ile değerlendirilebilir.

IV. Reaktifler

Kit İçinde Bulunan Malzemeler

Aşağıda listelenen malzemeler her bir kitin içinde yer alır ve 50 test ve 50 negatif kontrol reaksiyonu gerçekleştirmek için yeterlidir. Testlerin sayısı, slayt başına 200 µL reaktif kullanımı temellidir.

1 Peroxidase Blocking Reagent

Peroxidase Blocking Reagent
2 x 11.5 mL, kullanıma hazır
%3 hidrojen peroksit, 15 mmol/L sodyum azit (NaN_3) içerir.

EUH210: Güvenlik bilgi formu talep üzerine sağlanabilir.

2 Fare anti-İnsan p16^{INK4a} Antikoru

Fare anti-İnsan p16^{INK4a} Antikoru
11.5 mL, kullanıma hazır
Monoklonal fare anti-İnsan p16^{INK4a} antikoru (~1 µg/mL), Klon E6H4™,
50 mmol/L Tris tamponu pH 7.2 içinde sağlanır, 15 mmol/L sodyum azit (NaN_3) ve stabilize edici protein içerir.

3 Visualization Reagent

Visualization Reagent
2 x 11.5 mL, kullanıma hazır

Uyarı

H317 Alerjik cilt reaksiyonlarına yol açabilir.

P261 Tozunu/dumanını/gazını/sisini/buharını/spreyini solumaktan kaçının.

P272 Kontamine iş yeri kıyafetleri iş yeri dışına çıkarılmamalıdır.
P280 Koruyucu eldiven kullanın.
P333 + P313 Deride tahriş veya kızarıklık meydana gelirse tıbbi tavsiye/yardım alın.
P362 + P364 Kontamine giysilerinizi çıkarın ve yeniden kullanmadan önce yıkayın.
P501 İçeriği/kabı onaylı bir atık imha tesisinde imha edin.

İçindekiler:
26172-54-3 2-metil-2H-izotiyazol-3-on hidroklorür
55965-84-9 reaksiyon kütlesi: 5-kloro-2-metil-4-izotiyazolin-3-on [EC no. 247-500-7] ve 2-metil-2H-izotiyazol-3-on [EC no. 220-239-6] (3:1)

Koruyucular ve stabilize edici protein içeren stabilize edici solüsyon içinde sağlanan yaban turbu peroksidazı ve afinite saflaştırılmış keçi anti-Fare Fab' antikor parçaları ile konjuge edilmiş polimer reaktifi.

4 Negatif Reaktif Kontrolü

Negatif Reaktif Kontrolü
11.5 mL, kullanıma hazır

Monoklonal fare anti-Sıçan oksitosini ile ilgili nörofizin antikoru (~1 µg/mL), 50 mmol/L Tris tamponu pH 7.2 içinde sağlanır, 15 mmol/L sodyum azit (NaN_3) ve stabilize edici protein içerir. Boyama spesifitesinin doğrulanması içindir. Sıçan oksitosini ile ilgili nörofizin insan dokularında bulunmaz.

5 DAB Buffered Substrate

DAB Buffered Substrate
31 mL

Substrat tampon solüsyonu, pH 7.5, < %0.1 hidrojen peroksit, stabilize ediciler ve geliştiriciler içerir.

6 DAB Chromogen

DAB Chromogen
0.85 mL, 3,3'-diaminobenzidin kromojen solüsyonu.

Tehlike

H314 Ciddi cilt yanıklarına ve göz hasarına yol açar.
H341 Genetik kusurlara neden olduğu şüphesi vardır.
H350 Kansere yol açabilir.

P201 Kullanmadan önce özel talimatları edinin.
P280 Koruyucu eldiven/koruyucu kıyafet/göz koruyucu/yüz koruyucu kullanın.
P303 + P361 + P353 DERİ (veya saç) İLE TEMAS HALİNDE: Kontamine tüm giysilerinizi hemen çıkarın. Deriyi suyla yıkayın.
P304 + P340 + P310 SOLUNMASI HALİNDE: Kişiyi temiz havaya çıkarın ve

rahat nefes almasını sağlayın. Hemen ZEHİR DANIŞMA MERKEZİNİ/doktoru arayın.
P305 + P351 + P338 + P310 GÖZ İLE TEMASI HALİNDE: Su ile birkaç dakika boyunca dikkatlice yıkayın. Varsa ve çıkarması kolaysa lenslerinizi çıkarın. Yıkamaya devam edin. Hemen ZEHİR DANIŞMA MERKEZİNİ/doktoru arayın.
P308 + P313 Maruz kalmışsanız veya endişe duyarsanız: Tıbbi tavsiye/yardım alın.

868272-85-9 3,3′-Diaminobenzidin tetrahidroklorür hidrat içerir

NOT: Atma işlemi için federal, eyalete özgü ve yerel yönetmeliklere bakın.

7 Epitope Retrieval Solution 10X

Epitope Retrieval Solution 10X
500 mL, 100 mmol/L Tris tamponu pH 9, 10 mmol/L EDTA ve 15 mmol/L sodyum azit (NaN_3) içerir.

Saklama

2-8 °C'de saklayın. Son kullanma tarihinden sonra kullanmayın. Reaktiflerin yukarıda belirtilenler dışındaki herhangi bir koşulda saklanmasına dair veri oluşturulmamıştır.

Açıldıktan sonra, 2-8 °C'de saklanması halinde kit bileşenleri 6 ay boyunca stabildir. Solüsyonlar, bulanık görünüyorsa atılmalıdır.

Seyreltilmiş Wash Buffer ve seyreltilmiş Epitope Retrieval Solution, 2-8 °C'de saklanması halinde bir aya kadar stabildir. Solüsyonlar, bulanık görünüyorsa kullanılmamalıdır.

Gerekli Olan Fakat Ürünle Birlikte Verilmeyen Malzemeler ve Reaktifler

CINtec® Histology Kit ile kullanılacak **CINtec® Wash Buffer 10X**, 10215364001 katalog numarası ile Roche'dan temin edilebilir, ancak kite dahil değildir. Sipariş detayları için lütfen www.roche.com web sitesini ziyaret edin.

Deterjan ve bir antimikrobiyal ajan içeren 1.5 mol/L NaCl içeren 500 mmol/L Tris tamponu solüsyonu, pH 7.6.

Uyarı

H317 Alerjik cilt reaksiyonlarına yol açabilir.

P261 Tozunu/dumanını/gazını/sisini/buharını/spreyini solumaktan kaçının.
P272 Kontamine iş yeri kıyafetleri iş yeri dışına çıkarılmamalıdır.
P280 Koruyucu eldiven kullanın.
P333 + P313 Deride tahriş veya kızarıklık meydana gelirse tıbbi tavsiye/yardım alın.
P362 + P364 Kontamine giysilerinizi çıkarın ve yeniden kullanmadan önce yıkayın.
P501 İçeriği/kabı onaylı bir atık imha tesisinde imha edin.

İçindekiler: 55965-84-9 reaksiyon kütlesi: 5-kloro-2-metil-4-izotiyazolin-3-on [EC no. 247-500-7] ve 2-metil-2H -izotiyazol-3-on [EC no. 220-239-6] (3:1)

Emici mendiller;

Hematoksilin karşıt boyası;

Distile veya deiyonize su (Yıkama Suyu);

Etanol, %95 ve %70;

Sabitleme ortamı;

İşlem kontrolleri olarak kullanılacak Pozitif ve Negatif Dokular;

Slaytlar (SuperFrost® Plus veya muadili);

Ksilen;

Lameller.

Gerekli Ekipman

İsteğe bağlı: 60 °C veya daha düşük bir sıcaklığı koruyabilen kurutma fırını;

İsteğe bağlı: Dako veya LabVision Autostainer cihazı;

Nemli hazne (isteğe bağlı);

Işık mikroskobu (4-40x objektif büyütme oranı);

Boyama kavanozları veya banyolar;

Yıkama şişeleri;

Zamanlayıcı (2-60 dakika aralıklı);

Kapaklı su banyosu (Epitope Retrieval Solution ürününü 95-99 °C'de tutabilir).

V. Uyarılar ve Önlemler

⚠ Uyarı

1. Dikkat! Bu kitte bulunan bazı reaktifler tehlikeli kimyasallar içerir. Bu kitin bileşenleri ile işlem yaparken, tehlikeli laboratuvar reaktiflerinin işlenmesine yönelik güvenlik önlemlerine uyun.
2. Bu ürünün bileşenleri 1, 2, 4 ve 7, saf formunda yüksek oranda toksik olan sodyum azit (NaN_3) içerir. Tehlikeli olarak sınıflandırılmasa da, üründeki konsantrasyonlarda sodyum azit, kurşun ve bakır tesisat ile reaksiyona girerek metal azitlerin yüksek oranda patlayıcı bir birikintisini oluşturabilir. Atıldığında, tesisat içinde metal azit birikmesini önlemek için bol miktarda su akıtın.
3. Bileşenler 2, 3 ve 4 hayvan kökenli materyal içerir. Biyolojik kaynaklardan derive edilen her türlü ürün için geçerli olan uygun işleme prosedürlerine uyun.
4. Kit için Güvenlik Bilgi Formu talep üzerine sağlanabilir.
5. Fiksasyon öncesi ve sonrası tüm numuneler ve bunlara maruz kalan tüm materyaller dahil olmak üzere sitolojik numuneleri işlerken ve atarken, potansiyel olarak bulaşıcı materyalin işlenmesine yönelik güvenlik önlemleri ve geçerli atık imha gerekliliklerine uyun.
6. Reaktiflere asla ağzınızla pipetleme yapmayın. Reaktiflerin ve örneklerin cilde ve mukoz membranlara temas etmesinden kaçının. Reaktiflerin veya örneklerin cilde veya mukoz membranlara temas etmesi halinde, bol miktarda su ile yıkayın.
7. Visualization Reagent ve DAB Chromogen, aşırı seviyelerde ışığa tabi tutulursa

olumsuz etkilenebilir. Kit bileşenlerini doğrudan güneş ışığı gibi güçlü ışık altında saklamayın veya bu koşullarda boyama yapmayın.

8. CINtec® Histology Kit içinde bulunan veya bununla birlikte kullanılacak herhangi bir bileşen ile işlem yaparken, bunların gözlere ve deriye temasından kaçınmak için uygun kişisel koruyucu ekipman kullanın. Ek bilgiler için Güvenlik Bilgi Formuna (SDS) bakın.
9. Ürün güvenliği etiketi öncelikli olarak EU GHS yönergelerini izler.

⚠ Dikkat

1. İn vitro diagnostik kullanıma yöneliktir.
2. Yalnızca profesyonel kullanım içindir.
3. Spesifik olmayan boyamayı önlemek için reaktiflerin mikrobiyal kontaminasyonunu en aza indirin.
4. Belirtilenler dışındaki inkübasyon süreleri, sıcaklıklar veya yöntemler hatalı sonuçlara yol açabilir.
5. Bileşenlerinden herhangi birinin ambalajı hasarlıysa kiti kullanmayın. Ambalaj zarar görmüşse veya bileşenler hasarlıysa, lütfen derhal üreticiyi bilgilendirin.
6. Tüm atık malzemelerin imhası yerel yönergelere ve yönetmeliklere uygun olmalıdır.
7. Tüm reaktifler bu test ile kullanılmak üzere özel olarak formüle edilmiştir. Testin belirtildiği şekilde gerçekleştirilmesi için herhangi bir ikame yapılmamalıdır.
8. Laboratuvar prosedürlerindeki değişiklikler ile açıklanamayan beklenmedik bir boyama gözlenirse veya CINtec® Histology Kit ile ilgili bir sorundan şüphelenilirse, teknik destek hakkında daha fazla bilgi için derhal bölüm XIII'te sağlanan iletişim bilgilerine bakın.
9. İşleme sorunları veya instabilite nedeniyle ürün arızası açık işaretler sunmaz. Bu nedenle, pozitif ve negatif kontroller, bir kalite kontrol önlemi olarak hasta numuneleri ile eş zamanlı olarak çalışılmalıdır.
10. Bu cihaz ile ilgili şüpheli ciddi olayları bildirmek için, yerel Roche temsilcisi ve kullanıcının ikamet ettiği üye Devlet veya Ülkenin yetkili makamı ile iletişime geçin.

VI. Prosedür

Numune Hazırlama

CINtec® Histology Kit, immünohistokimya prosedürleri için korunacak doku numuneleri ile kullanılmak üzere tasarlanmıştır. Numuneler, standart doku işleme yöntemlerine göre hazırlanmalıdır.

Optimum performans için SuperFrost® Plus slaytlar gibi pozitif yüklü slaytlar önerilir.

Parafine Gömülü Doku Numuneleri

Rutin standart yöntemler kullanılarak işlenen nötr tamponlu formalinle sabitlenmiş, parafine gömülü doku numuneleri bu kit ile kullanıma uygundur. Numunelerin farklı bir koruma yöntemi kullanılarak hazırlanması halinde kullanıcı yöntemin uygunluğunu doğrulamalıdır.

Biyopsilerin numuneleri nötr tamponlu formalin (%10 önerilir) içinde 18-24 saat boyunca sabitlenmeli ve 3 veya 4 mm kalınlıkta bloklanmalıdır. Daha sonra doku blokları, alkol ve ksilen serisinde dehidre edilir ve ardından 60 °C'den daha yüksek olmayan bir sıcaklıkta tutulan eritilmiş parafin ile infiltrasyona tabi tutulur. Her bir doku bloğu, bir histopatoloji laboratuvarı tarafından 4-5 µm kesit çıkarılarak SuperFrost® Plus mikroskop slaytları üzerine sabitlenecektir. Kesilmiş doku kesitlerinin antijenisitesi zaman geçtikçe azalacağı için, slaytlar hemen boyanmalıdır.

Isı İndüklü Epitop Geri Kazanımı

Isı indüklü epitop geri kazanımı için, slaytlara sabitlenen doku kesitleri, Epitope Retrieval Solution ürününü 95-99 °C'de tutabilen bir kalibre edilmiş su banyosu içindeki Epitope Retrieval Solution içine daldırılarak ısıtılmalıdır. Daha yüksek rakımlarda
bulunan laboratuvarlar, gerekli su banyosu sıcaklığını korumak için en iyi yöntemi belirlemelidir. Üretici, burada açıklanan prosedürden sapılmasını önermez.

Isı indüklü epitop geri kazanımının ardından doku kesitleri, daha fazla işleme öncesinde 20 dakika boyunca oda sıcaklığında soğutulmalıdır. Bu sürenin ardından doku kesitlerinin boyaması gecikme olmadan gerçekleştirilmelidir.

Boyama Prosedürü

1. Reaktif Hazırlama

Tüm reaktifler, immünoboyamada kullanılmadan önce ortam sıcaklığına (20-25 °C) getirilmelidir. Buna uygun şekilde, sonraki tüm adımlar ortam sıcaklığında gerçekleştirilmelidir.

Kuruma boyama artefaktlarına yol açacağından immün boyama prosedürü sırasında numunelerin kurumasından kaçınmaya dikkat edilmelidir.

Aşağıdaki reaktifler, boyama prosedürü başlatılmadan önce hazırlanmalıdır:

1.1 Epitope Retrieval Solution

Distile veya deiyonize su kullanılarak Flakon 7 (Epitope Retrieval Solution 10X) miktarının 1:10 dilüsyonu ile planlanan boyama prosedürü için yeterli miktarda Epitope Retrieval Solution hazırlayın.

Dilüsyonun ardından Epitope Retrieval Solution 2-8 °C’de bir aya kadar saklanabilir. Seyreltilmiş solüsyon, bulanık görünüyorsa atılmalıdır.

NOT: Epitope Retrieval Solution dilüsyonu için yüksek seviyelerde iyona sahip su kullanılması testin boyama performansını önemli ölçüde düşürebilir. Lütfen kullanılan suyun uygun şekilde deiyonize olduğundan emin olun (yani deiyonize su üretmek için iyon değişim kolonunun rutin bakımda kontrol edildiğinden emin olun). Musluk suyu kullanmayın!

1.2 Wash Buffer

CINtec® Histology Kit ile birlikte Roche tarafından sağlanan CINtec® Wash Buffer 10X, katalog numarası 10215364001 ürününü kullanın. Sipariş detayları için lütfen www.roche.com web sitesini ziyaret edin.

Distile veya deiyonize su kullanılarak Wash Buffer 10X, katalog numarası 10215364001 miktarının 1:10 seyreltilmesi ile planlanan boyama prosedürünün

yıkama adımları için yeterli miktarda Wash Buffer hazırlayın.

Dilüsyonun ardından Wash Buffer, 2-8 °C'de bir aya kadar saklanabilir. Seyreltilmiş solüsyon, bulanık görünüyorsa atılmalıdır.

1.3 Substrate-Chromogen Solution (DAB)

Substrate-Chromogen Solution hazırlamak için, 2 mL DAB Buffered Substrate ürününe bir damla DAB Chromogen eklenmelidir. Aşağıdaki şekilde ilerleyin:

i) 2 mL DAB Buffered Substrate ürününü Flakon 5'ten bir test tüpüne aktarın;

ii) Flakon 6'dan bir damla (25-30 µL) DAB Chromogen ekleyin. Karıştırın ve bir pipet ile doku kesitlerine uygulayın.

Yukarıdaki talimata göre hazırlanan 2 mL Substrate-Chromogen Solution (DAB), genellikle ilgili kontrol numunesi dahil olmak üzere beş doku kesitini boyamak için yeterlidir.

NOT: Hazırlanan Substrate-Chromogen Solution (DAB) ürününü aynı gün içinde kullanın.

NOT: DAB Buffered Substrate ürününe fazla DAB Chromogen eklenmesi, pozitif sinyalin bozulmasına neden olacaktır.

1.4 Karşıt Boyama

DAB boyama reaksiyonu suda çözünmeyen, renkli bir nihai ürün ile sonuçlanır. Alkol veya su bazlı hematoksilin karşıt boyama için kullanılabilir. Kullanılması halinde, karşıt boyama gerçekleştirilmesi için hematoksilin tedarikçisinin sağladığı talimatlara uyun.

1.5 Gömme Ortamı

Boyamanın ardından slayt numunelerini sabitlemek için aköz olmayan, kalıcı bir sabitleme ortamı önerilir. Ancak aköz sabitleme de kabul edilir.

Aköz olmayan sabitleme için Eukitt Mounting Medium önerilir. Aköz sabitleme için Aquatex Merck önerilir.

2. Autostainer Cihazları İçin Boyama Prosedürü

CINtec® Histology Kit, aşağıda belirtilen şablona göre Autostainer Cihazları (Lab Vision Autostainer 480 veya Dako Autostainer Plus) üzerinde kullanım için uyarlanmıştır. Kullanıcı tarafından uygun doğrulamanın ardından diğer cihazları veya sistemleri de benzer işlev ile kullanmak mümkün olabilir. Autostainer Cihazı üzerinde boyama öncesinde numuneler ve reaktifler, bölüm 1.1-1.5 ve 2.1'de belirtildiği şekilde hazırlanmalıdır

2.1 Deparafinizasyon ve Rehidrasyon

Deparafinizasyon öncesinde, suyu kantitatif olarak gidermek, böylece dokunun cam slayta yapışmasını sağlamak ("fırınlama") ve parafini eritmek için, slaytları en az 20 dakika ancak bir saatten daha uzun olmayan bir süre boyunca en fazla 60 °C sıcaklıkta bir kurutma fırınına yerleştirin. Doku slaytları, gömme ortamını gidermek için deparafinize edilmeli ve ardından boyama prosedürü gerçekleştirilmeden önce rehidre edilmelidir. Rezidüel gömme ortamı artmış spesifik olmayan boyamaya yol açacağından parafinin tam giderilmemesi durumundan kaçınılması önemlidir. Slaytları aşağıdaki adımlara göre ortam sıcaklığında (20-25 °C) inkübe edin.

- Ksilen banyosunda 5 (±1) dakika;
- bu adımı taze banyo ile bir kez tekrarlayın;
- fazla sıvıyı giderin;
- %95 etanol içinde 3 (±1) dakika;
- bu adımı taze banyo ile bir kez tekrarlayın;
- fazla sıvıyı giderin;
- %70 etanol içinde 3 (±1) dakika;
- bu adımı taze banyo ile bir kez tekrarlayın;
- fazla sıvıyı giderin;
- distile veya deiyonize su içinde minimum 30 saniye.

Boyama prosedürünü Bölüm 2.2, Adım 1: Epitop geri kazanımı içerisinde açıklandığı şekilde başlatın.

Ksilen ve alkol solüsyonları, 40'tan fazla slayt için kullanılmamalıdır.

NOT: Kullanıcılar, preanalitik numune hazırlama sırasında ekipman sıcaklığı veya maruz kalma sürelerindeki değişikliklerin, doku slaytlarından parafinin eksik giderilmesine yol açabileceğini unutmamalıdır. Rezidüel parafin, CINtec® Histology boyası dahil olmak üzere herhangi bir histoloji boyasının eksik boyamasına yol açabilir. Histopatoloji laboratuvarlarında, boyama öncesinde örnek hazırlamadaki varyasyonları azaltmak için ekipman düzenli olarak izlenmelidir. İmmün reaktif doku alanlarındaki keskin tanımlı sınırlar veya bir slayttaki diğer boyama tutarsızlıklarının herhangi bir immünohistokimyasal boya ile gözlenmesi, numunenin optimal olmayan veya eksik preanalitik işlemesinin bir göstergesi olabilir. Kullanıcılar, tutarsız boyama gözlenmesi halinde, ekipmanı ve preanalitik numune hazırlama yöntemlerini kontrol etmeyi düşünmelidir.

2.2 Autostainer Cihazları için Boyama Protokolü

Adım 1: Epitop Geri Kazanımı

- boyama kavanozlarını, *örneğin* plastik Coplin kaplarını, seyreltilmiş Epitope Retrieval Solution ile doldurun (bkz. Prosedür, Bölüm 1.1);
- Epitope Retrieval Solution içeren boyama kavanozlarını su banyosuna yerleştirin ve su banyosunu ve Epitope Retrieval Solution ürününü 95-99 °C'ye ısıtın. Kapların %80 seviyesine kadar su içinde olduğundan emin olmak için su banyosundaki su seviyesini ayarlamak önemlidir. Sıcaklığı stabilize etmek ve buharlaşmayı önlemek için, kavanozları kapaklar ile kapatın;
- deparafinize kesitleri boyama kavanozlarındaki önceden ısıtılmış Epitope Retrieval Solution içine daldırın; bu adımda genelde kavanozlardaki sıcaklık 90 °C altına düşürülecektir;
- su banyosunun **ve** kavanozlardaki Epitope Retrieval Solution ürününün sıcaklığını yeniden 95-99 °C'ye getirin; kavanozlardaki Epitope Retrieval Solution sıcaklığını kontrol edin;
- 10 (±1) dakika boyunca 95-99 °C'de inkübe edin; geri sayıma ancak kavanozlardaki Epitope Retrieval Solution sıcaklığının 95-99 °C'lik bir sıcaklığa ulaştığı doğrulandıktan sonra başlayın;
- slaytları içeren bütün kavanozu su banyosundan çıkarın;

- slaytların oda sıcaklığında 20 (±1) dakika Epitope Retrieval Solution içinde soğumasına izin verin;
- Epitope Retrieval Solution ürününü boşaltın ve kesitleri Wash Buffer içinde durulayın (bkz. Prosedür, Bölüm 1.2);
- Optimum performans için, epitop geri kazanımından sonra ve boyamadan önce kesitleri 5 dakika boyunca Wash Buffer içine daldırın.

NOT: Epitope Retrieval Solution yalnızca tek bir uygulama için tasarlanmıştır. Tekrar kullanmayın.

Adım 2: Cihazın Programlanması

Bir Autostainer Cihazı üzerinde ilk CINtec® Histology Kit uygulaması öncesinde yeni bir şablon kurulması gerekir. Özel Autostainer Cihazı için lütfen Kullanıcı Kılavuzuna bakın.

Adım 3: Autostainer Prosedürü

- kit şişelerindeki reaktifleri dereceli Autostainer Reaktif Flakonlarına aktarın. Program süreleri ve reaktif hacimleri için Autostainer tarafından oluşturulan haritayı kullanın (belirli süreler ve hacimler için bkz. nokta 4);
- Autostainer reaktif flakonlarını bilgisayar tarafından oluşturulan Reaktif Düzeni Haritasına göre Autostainer Reaktif Rakına yerleştirin;
- slaytları bilgisayar tarafından oluşturulan Slayt Düzeni Haritasına göre Autostainer cihazına yükleyin;
- numunelerin kurumasını önlemek için, bunlar Autostainer üzerine yükledikten sonra üzerlerine yıkama tamponu püskürtülmelidir;
- aşağıda, program çalışmasının genel hatları yer alır:
    - durulayın*;
    - 200 µL Peroxidase-Blocking Reagent - 5 dakika;
    - durulayın*;
    - 200 µL Primer p16^{INK4a} antikoru veya Negatif Reaktif Kontrolü - 30 dakika;
    - durulayın*;
    - 200 µL Visualization Reagent - 30 dakika;
    - durulayın*;
    - durulayın*;
    - durulayın*;
    - değiştirin;
    - 200 µL Substrate-Chromogen Solution (DAB) - 10 dakika;
    - durulayın*;
    - substrat-kromojen adımının ardından slaytları deiyonize su içinde durulayın.

    *ilgili durulama adımları için Wash Buffer ürününü kullanın.

NOT: Kullanılan Autostainer Cihazı slaytları tampon içinde duruluyorsa, slaytlar Autostainer cihazından çıkarıldıktan sonra deiyonize su ile durulanmalıdır.

Adım 4: Karşıt boya (Talimatlar Hematoksilin içindir)

- Slaytları bir hematoksilin banyosuna daldırın. Kullanılan hematoksilin

kuvvetine bağlı olarak 2-5 dakika boyunca inkübe edin;

- slaytları bir musluk suyu banyosuna yerleştirin ve akan musluk suyu ile nazikçe durulayın. Tüm rezidüel hematoksilinin giderildiğinden emin olun;
- slaytları distile veya deiyonize su banyosunda kısaca ve nazikçe durulayın;
- Karşıt boyama, doğrudan Autostainer Cihazında gerçekleştirilebilir.

NOT: İnkübasyon uzunluğuna ve kullanılan hematoksilinin kuvvetine bağlı olarak, karşıt boyama hücre çekirdeklerinde soluk mavi ile koyu mavi arası bir renklenmeyle sonuçlanır. Aşırı veya eksik karşıt boyama sonuçların doğru yorumlanmasına engel olabilir.

Adım 5: Sabitleme

Aköz olmayan kalıcı sabitleme ortamı önerilir. Yoksa, aköz sabitleme ortamı da kabul edilir. Sabitleme ortamı için tedarikçinin kullanım talimatlarına uyun.

NOT: Solmayı en aza indirmek için slaytları ışıktan koruyun ve oda sıcaklığında (20-25 °C) saklayın.

3. Manuel Kullanım için Boyama Prosedürü

NOT: Doku kesitlerinin boyama prosedürü sırasında kurumasını engelleyin. Kurumuş doku kesitleri artan spesifik olmayan boyamaya yol açabilir. Uzun inkübasyonlarda dokuları nemli bir ortamda tutun.

Manuel boyama için CINtec® Histology Kit kullanırken manuel immünohistokimya boyamasında kullanılan standart prosedürlere uyun.

3.1 Deparafinizasyon ve Rehidrasyon

Deparafinizasyon öncesinde, suyu kantitatif olarak gidermek, böylece dokunun cam slayta yapışmasını sağlamak ("fırınlama") ve parafini eritmek için, slaytları en az 20 dakika ancak bir saatten daha uzun olmayan bir süre boyunca en fazla 60 °C sıcaklıkta bir kurutma fırınına yerleştirin. Doku slaytları, gömme ortamını gidermek için deparafinize edilmeli ve ardından boyama prosedürü gerçekleştirilmeden önce rehidre edilmelidir. Rezidüel gömme ortamı artmış spesifik olmayan boyamaya yol açacağından parafinin tam giderilmemesi durumundan kaçınılması önemlidir. Slaytları aşağıdaki adımlara göre ortam sıcaklığında (20-25 °C) inkübe edin.

- Ksilen banyosunda 5 (±1) dakika;
- Bu adımı taze banyo ile bir kez tekrarlayın;
- Fazla sıvıyı giderin;
- %95 etanol içinde 3 (±1) dakika;
- Bu adımı taze banyo ile bir kez tekrarlayın;
- Fazla sıvıyı giderin;
- %70 etanol içinde 3 (±1) dakika;
- Bu adımı taze banyo ile bir kez tekrarlayın;
- Fazla sıvıyı giderin;
- Distile veya deiyonize su içinde minimum 30 saniye.

Boyama prosedürünü Bölüm 3.2, Adım 1: Epitop geri kazanımı içerisinde açıklandığı şekilde başlatın.

Ksilen ve alkol solüsyonları, 40'tan fazla slayt için kullanılmamalıdır.

3.2 Manuel Kullanım İçin Boyama Protokolü

Adım 1: Epitop Geri Kazanımı

- boyama kavanozlarını, *örneğin* plastik Coplin kaplarını, seyreltilmiş Epitope Retrieval Solution ile doldurun (bkz. Prosedür, Bölüm 1.1);
- Epitope Retrieval Solution içeren boyama kavanozlarını su banyosuna yerleştirin ve su banyosunu ve Epitope Retrieval Solution ürününü 95-99 °C'ye ısıtın. Bu adımda, kapların %80 seviyesine kadar su içinde olduğundan emin olmak için su banyosundaki su seviyesini ayarlamak önemlidir. Sıcaklığı stabilize etmek ve buharlaşmayı önlemek için, kavanozları kapaklar ile kapatın;
- deparafinize kesitleri boyama kavanozlarındaki önceden ısıtılmış Epitope Retrieval Solution içine daldırın; bu adımda genelde kavanozlardaki sıcaklık 90 °C altına düşürülecektir;
- su banyosunun **ve** kavanozlardaki Epitope Retrieval Solution ürününün sıcaklığını yeniden 95-99 °C'ye getirin; kavanozlardaki Epitope Retrieval Solution sıcaklığını kontrol edin;
- 10 (±1) dakika boyunca 95-99 °C'de inkübe edin; geri sayıma ancak kavanozlardaki Epitope Retrieval Solution sıcaklığının 95-99 °C'lik bir sıcaklığa ulaştığı doğrulandıktan sonra başlayın;
- slaytları içeren bütün kavanozu su banyosundan çıkarın;
- slaytların oda sıcaklığında 20 (±1) dakika Epitope Retrieval Solution içinde soğumasına izin verin;
- Epitope Retrieval Solution ürününü boşaltın ve kesitleri seyreltilmiş Wash Buffer içinde durulayın (bkz. Prosedür, Bölüm 1.2);
- optimum performans için, epitop geri kazanımından sonra ve boyamadan önce kesitleri 5 (±1) dakika boyunca Wash Buffer içine daldırın.

NOT: Epitope Retrieval Solution yalnızca tek bir uygulama için tasarlanmıştır. Tekrar kullanmayın.

Adım 2: Peroxidase-Blocking Reagent

- numuneyi kaplamak için 200 µL Peroxidase-Blocking Reagent uygulayın;
- 5 (±1) dakika inkübe edin;
- hafifçe vurarak fazla sıvıyı giderin ve slaytları 5 (±1) dakika boyunca taze Wash Buffer banyosuna yerleştirin.

Adım 3: Primer Antikor veya Negatif Reaktif Kontrolü

- fazla tamponu giderin;
- numuneyi 200 µL primer antikor (Fare Anti-İnsan p16^{INK4a} veya Negatif Reaktif Kontrolü) ile kaplayın;
- 30 (±1) dakika inkübe edin;

- hafifçe vurarak fazla sıvıyı giderin ve slaytları 5 (±1) dakika boyunca taze Wash Buffer banyosuna yerleştirin.

Adım 4: Visualization Reagent

- fazla tamponu giderin;
- numuneyi 200 µL Visualization Reagent ile kaplayın;
- 30 (±1) dakika inkübe edin;
- hafifçe vurarak fazla sıvıyı giderin ve slaytları 5 (±1) dakika boyunca taze tampon banyosuna yerleştirin;
- bu adımı taze Wash Buffer banyosu ile iki kez tekrarlayın.

Adım 5: Substrate-Chromogen Solution (DAB)

- numuneyi, yukarıdaki 1.3'te açıklanan prosedüre göre hazırlanmış 200 µL Substrate-Chromogen Solution (DAB) ile kaplayın;
- 10 (±1) dakika inkübe edin;
- fazla sıvıyı hafifçe vurarak giderin ve distile veya deiyonize su ile hafifçe durulayın.

Substrate-Chromogen Solution (DAB) atığını doğru şekilde imha için bir tehlikeli malzemeler kabında toplayın.

Adım 6: Karşıt boya (Talimatlar Hematoksilin içindir)

- Slaytları bir hematoksilin banyosuna daldırın. Kullanılan hematoksilin kuvvetine bağlı olarak 2-5 dakika boyunca inkübe edin;
- slaytları bir musluk suyu banyosuna yerleştirin ve akan musluk suyu ile nazikçe durulayın. Tüm rezidüel hematoksilinin giderildiğinden emin olun;
- slaytları distile veya deiyonize su banyosunda kısaca ve nazikçe durulayın.

NOT: İnkübasyon uzunluğuna ve kullanılan hematoksilinin kuvvetine bağlı olarak, karşıt boyama hücre çekirdeklerinde soluk mavi ile koyu mavi arası bir renklenmeyle sonuçlanır. Aşırı veya eksik karşıt boyama sonuçların doğru yorumlanmasına engel olabilir.

Adım 7: Sabitleme

Aköz olmayan kalıcı sabitleme ortamı önerilir. Ksilen bazlı, kalıcı sabitleme ortamı için bir dehidrasyon prosedürü gereklidir, örneğin

- distile veya deiyonize su
- 3 dakika %70 Etanol
- 3 dakika %70 Etanol
- 3 dakika %96 Etanol
- 3 dakika %99 Etanol
- 5 dakika Ksilen
- 5 dakika Ksilen

Yoksa, aköz sabitleme ortamı da kabul edilir. Sabitleme ortamı için tedarikçinin kullanım talimatlarına uyun.

NOT: Solmayı en aza indirmek için slaytları ışıktan koruyun ve oda sıcaklığında (20-25 °C) saklayın.

VII. Kalite Kontrol

Kullanıcının laboratuvarında numune fiksasyonu ve işlemesi için önerilen prosedürlerden sapılması, sonuçlarda önemli değişkenliğe neden olabilir, bu da kurum içi kontrollerin düzenli gerçekleştirilmesini gerektirir.

Pozitif Doku Kontrolü

Harici Pozitif kontrol malzemeleri, mümkün olan en kısa sürede hasta örnekleri ile aynı şekilde sabitlenmiş, işlenmiş ve gömülmüş taze otopsi/biyopsi/cerrahi numuneleri olmalıdır. Pozitif doku kontrolleri, doğru hazırlanan dokuların ve doğru boyama tekniklerinin göstergesidir. Her boyama işlemine, her bir test koşulları seti için bir pozitif harici doku kontrolü dahil edilmelidir. Harici pozitif kontrol malzemeleri için kullanılan dokular, $p16^{INK4a}$ için bilinen pozitif boyaması olan hasta numunelerinden seçilmelidir. Pozitif kontroller uygun pozitif boyama gösteremezse, test numunelerinin olduğu sonuçlar geçersiz kabul edilmelidir.

Negatif Doku Kontrolü

Birçok doku kesitinde bulunan $p16^{INK4a}$ için negatif olduğu bilinen hücre türleri, laboratuvar çalışanı tarafından, IHC performans spesifikasyonlarını doğrulamak için dahili negatif kontrol bölgeleri olarak kullanılabilir. Negatif doku kontrolünde spesifik boyamanın (yanlış pozitif boyama) gerçekleşmesi durumunda hasta numunelerinin sonuçları geçersiz kabul edilmelidir.

Spesifik Olmayan Negatif Reaktif Kontrolü

Spesifik olmayan boyamayı değerlendirmek ve antijen bölgesindeki spesifik boyamanın daha iyi yorumlanmasını sağlamak için her hasta numunesinin bir kesiti ile primer antikor yerine spesifik olmayan Negatif Reaktif Kontrolünü kullanın.

Spesifik olmayan Negatif Reaktif Kontrolü ile spesifik boyama (yanlış pozitif boyama) gerçekleşmesi durumunda hasta numuneleriyle elde edilen sonuçlar geçersiz kabul edilmelidir.

VIII. Sonuçların Yorumlanması

Primer reaktif olarak Negatif Reaktif Kontrolü ile boyanmış Kontrol Numuneleri spesifik boyama sergilememelidir.

Monoklonal fare anti-İnsan $p16^{INK4a}$ antikoru, Klon E6H4™ kullanılarak pozitif boyama, Negatif Reaktif Kontrolünün herhangi bir non-spesifik arkaplan boyaması bağlamında değerlendirilmelidir. Her immünohistokimyasal testte olduğu gibi negatif bir sonuç, antijenin test edilen hücrelerde/dokularda bulunmadığı değil, saptanamadığı anlamına gelir.

Sonuçların yorumlanmasında, $p16^{INK4a}$ proteininin servikal yüksek dereceli displastik lezyonlarda ve servikal kanserlerde ve servikal displazi ile ilişkili olmayan bazı durumlarda saptanabilir seviyelerde, ancak değişen düzeylerde ve farklı ekspresyon modelleri ile eksprese olan bir selüler protein olduğu değerlendirilmeye alınmalıdır.

Boyanmış slayt numuneleri, "pozitif" ve "negatif" derecelendirmelerinden oluşan bir ikili derecelendirme sistemine göre değerlendirilir.

"Pozitif" derecelendirmesi, p16^{INK4a} boyalı slayt numunesinin yüzeysel hücre katmanlarından hücrelerin boyamasıyla veya boyaması olmaksızın, skuamöz servikal epitelin bazal ve parabazal hücre katmanlarından hücrelerin kesintisiz boyamasını göstermesi halinde ("diffüz boyama modeli") atanır. "Pozitif" derecelendirilen bir slayt örneği ("diffüz boyama modeli") Ek 2, Şekil 1'de gösterilir.

"Negatif" derecelendirmesi, p16^{INK4a} boyalı slayt numunesinin skuamöz epitelde negatif boyama reaksiyonu ("negatif boyama modeli") veya izole hücrelerin veya küçük hücre kümelerinin boyamasını, *yani* özellikle bazal ve parabazal hücreler olmamak üzere kesintili boyamasını göstermesi halinde ("fokal boyama modeli") atanır. "Negatif" derecelendirilen bir slayt örneği ("fokal boyama modeli") Ek 2, Şekil 2'de gösterilir.

CINtec® Histology Kit kullanılarak p16^{INK4a} için boyanmış slaytların yorumlanması, aynı servikal doku numunesinden hazırlanan H&E boyalı slaytlar ile birlikte yapılmalıdır. CINtec® boyalı slaytlar ile sağlanan ek bilgiler, bir nihai teşhis oluşturmak için H&E boyalı slaytlara dayalı olarak ön morfoloji temelli teşhis ile kombine edilmelidir.

IX. Kısıtlamalar

- Yalnızca profesyonel kullanım içindir. İmmünohistokimya prosedürlerinin uygulanması için özel eğitim gereklidir.
- Herhangi bir pozitif veya negatif boyamanın klinik yorumlaması; klinik sunum, morfoloji ve diğer histopatolojik kriterler bağlamında değerlendirilmelidir. Herhangi bir pozitif veya negatif boyamanın klinik yorumlaması, uygun pozitif ve negatif dahili ve harici kontroller ve diğer diagnostik testlerin kullanıldığı morfolojik çalışmalar ile tamamlanmalıdır. Nihai IHC preparatını hazırlamak ve yorumlamak için kullanılan tüm adımların yorumlanması, IHC antikorlarının, reaktiflerinin ve yöntemlerinin doğru kullanımına aşina olan nitelikli bir patoloğun sorumluluğundadır.
- İmmünohistokimyadaki boyama sonuçları, boyanan dokunun kalitesinden büyük ölçüde etkilenir. Buna göre fiksasyon, yıkama, kurutma, ısıtma, kesit çıkarma adımları veya diğer dokular ile kontaminasyon boyamanın genel sonucuna büyük ölçüde katkı sağlar ve artefaktlara, antikor hapsolmasına veya yanlış negatif sonuçlara yol açabilir. Tutarsız sonuçlar, fiksasyon ve gömme yöntemlerindeki farklılıklar veya doku içindeki yapısal düzensizlikler nedeniyle olabilir.
- Aşırı veya eksik karşıt boyama sonuçların doğru yorumlanmasına engel olabilir.
- Üretici optimal dilüsyon oranında bu antikorları/reaktifleri, hazırlanan doku kesitleri üzerinde IHC testi için burada sağlanan talimatlara göre kullanım için sağlar. Önerilen test prosedürlerinden herhangi bir şekilde sapılması, bildirilen beklenen sonuçları geçersiz kılabilir; uygun kontroller uygulanmalı ve belgelenmelidir. Önerilen test prosedürlerinden sapan kullanıcılar, hasta sonuçlarının bu koşullar altında yorumlanmasının sorumluluğunu kabul etmelidir.
- Proteinlerin veya substrat reaksiyon ürünlerinin immünolojik olmayan bağlanması nedeniyle yanlış pozitif sonuçlar görülebilir. Psödoperoksidaz aktivitesi (eritrositler) ve endojen peroksidaz aktivitesi (sitokrom C) de bunlara neden olabilir.

- Reaktifler, önceden test edilmemiş dokularda beklenmedik reaksiyonlar sergileyebilir. Neoplazmalardaki antijen ekspresyonunun veya diğer patolojik dokuların biyolojik değişkenliği nedeniyle, test edilmiş doku gruplarında dahi, beklenmeyen reaksiyon olasılığı tamamen elimine edilemez. Belgelenmiş beklenmedik reaksiyonlar için Roche mtm laboratories AG ile iletişime geçin. Teknik destek hakkında bilgi için lütfen bölüm XIII'te sağlanan iletişim bilgilerine bakın.
- Kit reaktiflerini başka lot numarası olan reaktifler veya diğer üreticilerin reaktifleri ile değiştirmeyin.

X. Performans özellikleri

Klinik performans

CINtec® Histology Kit klinik performansı, formalinle sabitlenmiş, parafine gömülü servikal doku numuneleri kullanılarak kontrollü bir çalışmada değerlendirilmiştir [21]. Çalışma, CINtec® Histology Kit ürününün, yüksek dereceli servikal intraepitelyal neoplazi (CIN2+) saptaması için teşhis doğruluğunu ve gözlemciler arası uyumu artırmada bir yardımcı olarak uygunluğunu göstermek için tasarlanmıştır.

Klinik çalışma, toplanan servikal punch ve konizasyon biyopsileri üzerinde retrospektif olarak gerçekleştirilmiştir. İki farklı Avrupa patoloji laboratuvarından alınan ve orijinal teşhislerine bağlı olarak yüksek dereceli displazi açısından zenginleştirilen toplamda 500 servikal numune, üretici talimatlarına göre CINtec® Histology Kit ile boyanmış H&E boyalı slaytların ve sonraki slaytların hazırlanması için kullanılmıştır.

Üç Avrupalı uzman jinekopatolog, H&E boyalı slayta dayalı olarak her bir vaka için bağımsız teşhiste bulunmuştur. Tutarsız sonuçları olan vakalar, bir karar toplantısı sırasında ortak bir ikinci inceleme sürecine tabi tutulmuştur ve çoğunluk teşhisi (konsensüs teşhisleri, üçte iki) çalışma için referans teşhis görevi görmüştür.

Çalışmaya, panel patologları olarak 4 Avrupa ülkesinden (Fransa, İtalya, İspanya ve Almanya) on iki araştırmacı (düzenli olarak servikal patoloji okuyan sertifikalı patologlar) katılmıştır. Slayt yorumlamalarının ilk turunda, tüm panel patologları, yalnızca H&E boyalı slaytlara dayalı olarak her bir vaka için ayrı teşhislerde bulunmuştur. Patologlar her zaman orijinal teşhislere ve referans teşhislere karşı körlenmiştir. 4 haftadan uzun bir arınma sürecinden sonra, aynı (yeniden etiketlenmiş) H&E boyalı slayt seti, CINtec® Histology Kit ile boyanmış her vakanın eşleşen slaytlarıyla birlikte on iki panel patoloğunun tümü tarafından tekrar incelenmiştir.

Tek başına H&E boyalı servikal slaytlara kıyasla ilgili H&E boyalı slaytlar ile birlikte okunan CINtec® Histology boyalı servikal slaytlar için teşhis doğruluğundaki iyileştirmelerin değerlendirilmesi amacıyla, her bir panel patoloğunun her iki yöntem için okumalarının sonuçları, üç uzman jinekopatolog tarafından referans teşhis olarak belirlenen konsensüs teşhisleri ile karşılaştırılmıştır.

Sonuçlar:

Tüm çalışma patologları tarafından tam teşhis konulan toplam 482 vaka veri analizine dahil edilmiştir. Üç uzman jinekopatolog tarafından konsensüs teşhislerine dayalı çeşitli teşhis kategorilerinin sıklığı, Displazi için Negatif (n=194), CIN1 (n=96), CIN2 (69) ve CIN3 (n=123) olmuştur.

CIN2+ saptaması için teşhis doğruluğu

CIN2+ tanımlaması için genel hassasiyet 1787'den (H&E) 2018 (H&E plus CINtec® Histology) gerçek pozitif CIN2+ sonucuna yükselmiştir, genel spesifitede ise yalnızca 3088'den (H&E) 3051 (H&E plus CINtec® Histology) gerçek negatif ≤CIN1 sonucuna hafif bir düşüş olmuştur.

Tablo 1

Tek başına H&E boyalı slaytlara kıyasla, H&E plus CINtec® Histology boyalı slaytların birlikte okunmasıyla, yüksek dereceli CIN (CIN2+) teşhis doğruluğunun iyileştirilmesi; uzman patologlar tarafından konsensüs teşhislerine kıyasla gerçek-pozitif, yanlış-negatif, yanlış-pozitif ve gerçek-negatif okuma sonuçlarının sayıları verilmiştir (Not: uzman patologların konsensüs teşhisleriyle toplam uyum 2304 gerçek-pozitif sonuç (192 CIN2+ vakası, x 12 panel patoloğu) ile sonuçlanmıştır)

	Gerçek Pozitifler	**Yanlış Negatifler**	**Yanlış Pozitifler**	**Gerçek Negatifler**
H&E	1787	517	392	3088
H&E+CINtec® Histology	2018	286	429	3051

Yaygın şekilde Dorfman-Berbaum-Metz (DBM) yöntemi olarak bilinen Jackknife Psödo Değerleri için Karışık Etkiler ANOVA Modeli, CINtec® Histology testinin doğruluk üzerindeki etkilerini test etmek için kullanılmıştır.

CIN2+ için H&E ila H&E plus CINtec® Histology boyalı slaytlara dayalı teşhis doğruluğunun eşit olduğuna dair farksızlık hipotezi p=0.0004 ile reddedilmiştir (H&E için eğri altındaki alan (AUC): 0.877; H&E plus CINtec® Histology için AUC: 0.925).

Tablo 2

Yüksek dereceli CIN (CIN2+) tanımlaması için tek başına H&E boyalı slaytlar ile H&E plus CINtec® Histology boyalı slaytların birlikte okumasına yönelik performans özellikleri; referans teşhisler olarak kullanılan H&E boyalı slaytlar üzerinde üç uzman jinekopatolog tarafından belirlenen konsensüs teşhisleri

	H&E % (%95 CI)	**H&E plus CINtec® Histology** % (%95 CI)
Hassasiyet	%77.6 (75.8, 79.3)	%87.6 (86.2, 88.9)
Özgüllük	%88.7 (87.6, 89.8)	%87.7 (86.5, 88.8)
PPV	%82.0 (80.3, 83.6)	%82.5 (80.9, 84.0)
NPV	%85.7 (84.5, 86.8)	%91.4 (90.4, 92.4)
DLR+	6.885 (6.256, 7.578)	7.105 (6.494, 7.773)
DLR-	0.253 (0.234, 0.273)	0.142 (0.127, 0.158)

%95 CI %95 güven aralıkları; PPV pozitif prediktif değer; NPV negatif prediktif değer; DLR+ pozitif teşhis olasılığı oranı; DLR– negatif teşhis olasılığı oranı

Üç uzman jinekopatoloğun konsensüs teşhislerini referans olarak kullanarak CIN2+ saptaması hassasiyeti, nispi %13 kadar artırılmıştır (H&E teşhisleri için %77.6'lık hassasiyet H&E plus CINtec® Histology boyalı slaytlara dayalı olarak belirlenen teşhisler için %87.6'ya yükseltilmiştir).

CIN2+ saptaması için teşhis doğruluğundaki artış, servikal punch biyopsileri (n=249; H&E için AUC: 0.895; H&E plus CINtec® Histology için AUC: 0.929; p=0.0053) ve servikal konizasyon numuneleri (n=233; H&E için AUC: 0.887; H&E plus CINtec® Histology için AUC: 0.948; p=0.009) alt grupları için istatistiksel anlamlılık ile bağımsız olarak kanıtlanmıştır.

CIN2+ saptaması için gözlemciler arası uyum

Panel patologları arasında CIN2+ saptamasına yönelik gözlemciler arası uyumun iyileştirilmesinin değerlendirilmesi için, H&E boyalı servikal slaytlarda gerçekleştirilen teşhisler ile CINtec® Histology boyalı servikal slaytlar ile birlikte okunan H&E boyalı slaytlarda gerçekleştirilen teşhisler arasındaki Kappa istatistiklerinin çoklu değerlendirici formu kullanılmıştır.

Tablo 3

Tek başına H&E boyalı slaytlara göre H&E plus CINtec® Histology boyalı slaytların birlikte okunmasıyla CIN2+ saptaması için gözlemciler arası uyumun iyileştirilmesi. Kappa değerleri, uyumun şans faktörü düzeltilmiş ölçüsü olarak verilmiştir

Diagnostik Kategori	Kappa H&E	Kappa H&E plus CINtec®	İstatistiksel anlamlılık
CIN2+, tüm vakalar	0.580	0.756	p< 0.0001
CIN2+, sadece punch biyopsileri	0.598	0.748	p< 0.0001
CIN2+, sadece konizasyon biyopsileri	0.548	0.765	p< 0.0001

CIN2+ saptaması için panel patologları arasında uyumun şans faktörü düzeltilmiş ölçüsü olarak kappa istatistiği, yalnızca H&E slayt okumasına kıyasla H&E plus CINtec® Histology boyalı slayt okumaları için önemli ölçüde (tüm vakalar için kappa değerinden 0.580'den 0.756'ya artış; p< 0.0001) iyileştirilmiştir.

p16^{INK4a} boyama modeli derecelendirmesinde tekrarlanabilirlik

Servikal doku numunelerinde p16^{INK4a} boyama modelini değerlendirmek için panel patologları arasındaki güvenilirlik diffüz olarak p16^{INK4a} pozitif, fokal olarak p16^{INK4a} pozitif veya p16^{INK4a} için negatif olarak değerlendirilmiştir.

Patologlar arasında, p16^{INK4a} boyama modelini pozitif (diffüz boyama modeli) veya negatif (fokal boyama modeli veya immün reaktivite olmaması) olarak değerlendirme açısından tekrarlanabilirlik oranı yüksek olmuştur. p16^{INK4a} boyama modelini pozitif (diffüz boyama modeli) veya negatif (fokal boyama modeli veya immün reaktivite olmaması) olarak değerlendirme açısından on iki panel patoloğu arasında tekrarlanabilirlik için kappa değeri (uyumun şans faktörü düzeltilmiş ölçüsü) mükemmel (ortalama kappa = 0.899; medyan kappa = 0.903) olarak

bulunmuştur.

Analitik Performans

Analiz Hassasiyeti

Çalışma hassasiyeti, 3 lottan CINtec® Histology Kit ile gerçekleştirilmiştir. CIN3 olarak sınıflandırılan 6 biyopsi ve skuamöz hücreli karsinom olarak sınıflandırılan 29 biyopsi dahil olmak üzere CIN3+ ile otuz beş servikal biyopsi, Hassasiyet Çalışmasında analiz edilmiştir.

CIN3 olarak sınıflandırılan 6 vakadan beşi (%83.3) güçlü diffüz p16 boyaması göstermiştir. Bir CIN3 biyopsi vakası, zayıf p16 ekspresyonu göstermiştir, ancak bunun net bir p16 pozitif sinyali yoktur.

Skuamöz hücreli karsinom olarak sınıflandırılan 29 vakadan yirmi ikisi (%75.9) güçlü diffüz p16 boyaması göstermiştir. Beş skuamöz hücreli karsinom vakası, zayıf p16 ekspresyonu göstermiştir, ancak bunun net bir p16 pozitif sinyali yoktur. Sadece vakaların 29'undan 2'si (%6.9) p16 için tamamen negatif olmuştur. Daha önce skuamöz hücreli karsinom vakalarının %3-8'inin p16 boyaması için negatif olduğu bildirildiğinden dolayı bu durum açıklanabilir [1; 6]. Bu, aynılaşmanın ve kromozomal yeniden düzenlemelerin p16 gen lokusunun inaktivasyonuna veya silinmesine yol açtığı vakaların küçük bir yüzdesini yansıtabilir.

3 grubun tümü için, Negatif Reaktif Kontrolü kullanılarak sıçan doku kesitlerinin iyi karakterize edilmiş bir panelinde boyama sıçan beynindeki tekli nöronların güçlü ve spesifik boyamasıyla sonuçlanmıştır. Ek olarak, böbreğin bazı kanaliküler hücreleri, dalaktaki tekli makrofajlar ve ince bağırsaktaki tekli makrofajlar ve plazma hücreleri zayıf boyama göstermiştir. Sıçan doku dizisinin diğer dokuları tamamen negatiftir.

anti-p16 antikoru E6H4™, yüksek dereceli CIN'si (CIN2, CIN3) olan servikal biyopsilerde skuamöz epitelin ara veya ara ve yüzey katmanlarındaki hücrelerin boyamasıyla veya bu olmaksızın bazal ve parabazal hücre katmanlarının hücrelerinin kesintisiz boyamasını sağlayabilir. Negatif Reaktif Kontrolü (NRC), sıçanın nöronlarını spesifik olarak saptayabilir.

Analiz Spesifitesi

Fare anti-insan p16^{INK4a} antikoru E6H4™ klonunun spesifitesi, Western blot analizi ile doğrulanmıştır (HeLa hücre hattı lizatı için pozitif; ayrıca bkz. [1]).

Spesifite çalışması, 90 NBF (nötr tamponlu formalin) sabitlenmiş normal doku örneklerinden (30 farklı doku türü) ve 54 rahim boynu dışı tümör dokusundan (Çoklu Doku Dizisi = MTA'da düzenlenir) oluşan iyi karakterize edilmiş bir panelde, 3 lottan CINtec® Histology Kit ile gerçekleştirilmiştir.

Normal dokularda p16 spesifik antikor (klon E6H4™) kullanılarak boyama için, 16 farklı p16 negatif dokuda [serebrum, serebellum, adrenal bez, tiroit, kemik iliği, kalp, özofagus, mide, bağırsak, kolon, karaciğer, böbrek, çizgili kas, deri, mezotelyum, rahim boynu] ve 14 farklı p16 pozitif dokuda [Zayıf boyama: hipofiz, akciğer, timüs bezi, prostat; pozitif: sinir, bağırsak, bademcik, pankreas, dalak; kuvvetli bir şekilde pozitif: rahim, yumurtalık, meme, testis, paratiroit] gözlenmiştir. Rahim boynu dışında tümör dokularında p16 spesifik antikor (klon E6H4™) kullanılarak boyama için, 22 farklı p16 negatif tümör vakası ve 32 farklı p16 pozitif tümör vakası gözlenmiştir.

3 CINtec® Histology lotunun tümü için sonuçlar, Negatif Reaktif Kontrolü kullanılırken test edildiğinde tüm dokular (normal dokular ve tümör dokuları) için negatiftir. Fare monoklonal anti-sıçan oksitosini ile ilişkili nörofizin antikoru, insan

normal doku örnekleri ve insan tümör dokuları ile önemli ölçüde reaksiyona girmez.

Tekrarlanabilirlik

Çalışmalar Arası Tekrarlanabilirlik

Çalışmalar Arası tekrarlanabilirlik, CIN2+ teşhisi konulan doku bloklarından hazırlanan 36 slaytın boyanmasıyla manuel protokol kullanılarak CINtec® Histology Kit için belirlenmiştir. Tüm kesitlerdeki displastik alanlar, tüm çalışmalarda karşılaştırılabilir yoğunlukta (0 ila 3 ölçeğinde +/- 0.5) boyanmıştır. Tüm slaytlardaki normal alanlarda spesifik boyama gösterilmemiştir.

Çalışma İçi Tekrarlanabilirlik

Çalışma içi tekrarlanabilirlik, üç farklı günde manuel protokol ve autostainer cihazı üzerinde CINtec® Histology Kit ile belirlenmiştir. CIN2+ teşhisi konulan toplamda üç doku bloğu dahil edilmiştir. Her gün, her bloktan bir seri kesit dahil edilmiştir. Bir bloktan kesitlerdeki displastik alan, manuel ve otomatik boyamada ve tüm günlerde karşılaştırılabilir yoğunlukta (0 ila 3 ölçeğinde +/- 0.5) boyanmıştır. Tüm slaytlardaki normal alanlarda spesifik boyama gösterilmemiştir.

Lotlar Arası Tekrarlanabilirlik

Lotlar arası tekrarlanabilirliği belirlemek amacıyla, CIN2+ vakalarından kesitlerin boyaması için 3 farklı lottan CINtec® Histology Kit kullanılmıştır. Manuel ve otomatik boyama, kullanım talimatlarında verilen protokole göre gerçekleştirilmiştir. Bir bloktan kesitlerdeki displastik alan, manuel ve otomatik boyamada üç Lotun tümünden reaktifler ile karşılaştırılabilir yoğunlukta (0 ila 3 ölçeğinde +/- 0.5) boyanmıştır. Tüm slaytlardaki normal alanlarda spesifik boyama gösterilmemiştir.

0 ila 3 ölçeğinde boyama yoğunluğu puanlama yönteminin yalnızca analitik performans değerlendirme amacıyla kullanıldığını ve klinik uygulamada doku kesitleri boyamasının yorumlanması için kullanılmayacağını unutmayın. Rutin yorumlama için, bunun yerine, Bölüm VIII'de açıklanan boyalı slaytların kalitatif yorumlaması kullanılmalıdır.

XI. Sorun Giderme

Teknik destek gerekirse, iletişim detayları için bölüm XIII'e bakın.

Sorun	Olası Neden	Önerilen İşlem
1. Slayt boyaması olmaması	**1a.** Kullanım Kılavuzundan sapma;	**1a.** Kullanım Kılavuzunu dikkatle okuyun ve burada belirtilen prosedürlere uyun;
2. Zayıf slayt boyaması	**2a.** Yetersiz epitop geri kazanımı;	**2a.** Taze hazırlanmış Epitope Retrieval Solution kullanın ve/veya Epitope Retrieval Solution ürününün tam 10 dakika boyunca 95-99 °C'ye ulaştığından ve bir 20 dakika daha soğumaya bırakıldığından emin olun;
	2b. Yetersiz reaktif inkübasyon süreleri;	**2b.** 2.2. / 3.2. Boyama protokolü önerileri kısmını inceleyin;
	2c. Uygun olmayan fiksasyon yöntemi;	**2c.** Hasta dokusunun aşırı sabitlenmediğinden ve alternatif sabitleyici kullanılmadığından emin olun;
	2d. Epitope Retrieval Solution ürününü seyreltmek için kullanılan su, çok yüksek iyon konsantrasyonu içerir;	**2d.** Deiyonize su üretmek için iyon değişim kolonunun rutin bakımda kontrol edildiğinden emin olun;

	2e. Uygun olmayan deparafinizasyon;	**2e.** Kullanıcılar, preanalitik numune hazırlama sırasında ekipman sıcaklığı veya maruz kalma sürelerindeki değişikliklerin, doku slaytlarından parafinin eksik giderilmesine yol açabileceğini unutmamalıdır. Rezidüel parafin, CINtec® Histology boyası dahil olmak üzere herhangi bir histoloji boyasının eksik boyamasına yol açabilir. Histopatoloji laboratuvarlarında, boyama öncesinde örnek hazırlamadaki varyasyonları azaltmak için ekipman düzenli olarak izlenmelidir. İmmün reaktif doku alanlarındaki keskin tanımlı sınırlar veya bir slayttaki diğer boyama tutarsızlıklarının herhangi bir immünohistokimyasal boya ile gözlenmesi, numunenin optimal olmayan veya eksik preanalitik işlemesinin bir göstergesi olabilir. Kullanıcılar, tutarsız boyama gözlenmesi halinde, ekipmanı ve preanalitik numune hazırlama yöntemlerini kontrol etmeyi düşünmelidir;
3. Slaytların aşırı arka plan boyaması	**3a.** Parafinin eksik giderilmesi;	**3a.** Taze ksilen banyoları kullanın ve Bölüm 2.1. / 3.1.'de belirtilen prosedürü izleyin;
	3b. Kesitlerin slaytlara sabitlenmesi nişasta katkı maddeleri kullanılarak gerçekleştirilmiştir;	**3b.** Sabitleme kesitlerinde kullanılan nişasta katkı maddeleri, immün reaktivite gösterebilir, bu nedenle bunlardan kaçınılmalıdır;
	3c. Slaytların yetersiz durulanması;	**3c.** Tampon banyolarında ve yıkama şişelerinde taze solüsyon kullanın;
	3d. Boyama prosedürü sırasında kesitlerin kuruması;	**3d.** Nemli hazne kullanın. Reaktif uygulamadan önce tek seferde sadece üç veya dört slayt silin;
	3e. Uygun olmayan fiksasyon yöntemi;	**3e.** Yalnızca burada önerilen sabitleyiciyi kullanın. Aşırı sabitlenmiş doku aşırı arka plan boyaması sergileyebilir;
	3f. Reaktiflerin dokuya spesifik olmayan bağlanması;	**3f.** Numunenin fiksasyon yöntemini ve nekroz varlığını kontrol edin;

4. Doku slaytlardan ayrılıyor	**4a.** Uygun olmayan slayt kullanımı;	**4a.** Buradaki önerilere uyun ve SuperFrost® Plus slaytları kullanın;
5. Aşırı güçlü spesifik boyama	**5a.** Uygun olmayan fiksasyon yöntemi;	**5a.** Doğru fiksatif ve fiksasyon yöntemini kullanın;
	5b. Uzun reaktif inkübasyon süreleri;	**5b.** Yukarıdaki Bölüm 2.2/3.2'de sağlanan boyama protokolünü gözden geçirin ve buna uyun;
	5c. Uygun olmayan yıkama solüsyonu;	**5c.** Wash Buffer (10 x) (katalog numarası 10215364001) ürününü kullanın.

XII. Semboller

Sembol:	Açıklama:
REF	Katalog numarası
LOT	Parti kodu
GTIN	Küresel Ticari Ürün Numarası
UDI	Benzersiz Cihaz Tanımlayıcısı
IVD	İn vitro diagnostik tıbbi cihaz
	Üretici
Σ	<n> test için yeterli miktar içerir
	Kullanım kılavuzuna bakın
	Son kullanma tarihi
	Sıcaklık sınırlaması
	Üretim tarihi
	Tekrar kullanmayın
	Teknik destek için iletişim (Telefon)
BIO	Hayvan kökenli malzemeler içerir
CONTENT	İçindekiler

XIII. Üretici

Üreten:

Roche Diagnostics GmbH
Sandhofer Strasse 116
68305 Mannheim
Germany

https://navifyportal.roche.com

Teknik destek için iletişim (Telefon): +800 5505 6606

Güvenlik ve performans özeti burada bulunabilir:

https://ec.europa.eu/tools/eudamed

XIV. Revizyon Durumu

Mevcut Kullanım Talimatları, Haziran 2024'te yayınlanan Sürüm 1.0'ı temsil eder.

9511 / 06594441001 ürünü için önceki sürümde yapılan değişiklikler (2.9, Aralık 2022'de yayınlandı):

- Üretici Roche mtm laboratories AG yerine Roche Diagnostics GmbH olarak değiştirildi ve böylece yeni ürün numarası 10213370001 yayınlandı
- Editoryal değişiklikler

XV. Fikri Mülkiyet

CINtec, Roche şirketinin ticari markasıdır.

Diğer tüm ticari markalar ilgili sahiplerinin mülkiyetindedir.
© 2024 Roche

Ek 1
Referanslar

1. Klaes R, Friedrich T, Spitkovsky D, Ridder R, Rudy W, Petry U, Dallenbach-Hellweg G, Schmidt D, and von Knebel Doeberitz M. Overexpression of p 16^{INK4a} as a specific marker for dysplasia and neoplastic epithelial cells of the cervix uteri. Int J Cancer 2001, 92(2):276-84
2. Sano T, Oyama T, Kashiwabara K, Fukuda T, and Nakajima T. Expression status of p16 protein is associated with human papillomavirus oncogenic potential in cervical and genital lesions. Am J Pathol 1998, 153(6):1741-8
3. von Knebel Doeberitz M. New markers for cervical dysplasia to visualise the genomic chaos created by aberrant oncogenic papillomavirus infections. Eur J Cancer 2002, 38(17):2229-42
4. Klaes R, Benner A, Friedrich T, Ridder R, Herrington S, Jenkins D, Kurman RJ, Schmidt D, Stoler M, and von Knebel Doeberitz M. p16^{INK4a} immunohistochemistry improves interobserver agreement in the diagnosis of cervical intraepithelial neoplasia. Am J Surgical Pathol 2002, 26(11):1389-99
5. Wang SS, Trunk M, Schiffman M, Herrero R, Sherman ME, Burk RD Hildesheim A, Concepcion Bratti M, Wright TC, Rodriguez AC, Chen S, Reichert A, von Knebel Doeberitz C, Ridder R, and von Knebel Doeberitz M. Validation of p16^{INK4a} as a marker of oncogenic human papillomavirus infection in cervical biopsies from a population-based cohort in Costa Rica. Cancer Epidemiol Biomarkers Prev 2004, 13(8):1355-60
6. Agoff SN, Lin P, Morihara J, Mao C, Kiviat NB, and Koutsky LA. p16^{INK4a} expression correlates with degree of cervical neoplasia: a comparison with Ki-67 expression and detection of high-risk HPV types. Modern Pathol 2003, 16(7):665-73
7. Negri G, Egarter-Vigl E, Kasal A, Romano F, Haitel A, and Mian C. p16^{INK4a} is a useful marker for the diagnosis of adenocarcinoma of the cervix uteri and its precursors: an immunohistochemical study with immuncytochemical correlations. Am J Surg Pathol 2003, 27(2):187-93
8. Negri G, Vittadello F, Romano F, Kasal A, Rivasi F, Girlando S, Mian C, and Egarter-Vigl E. p16^{INK4a} expression and progression risk of low-grade intraepithelial neoplasia of the cervix uteri. Virchows Arch 2004, 445(6):616-20
9. Schorge JO, Lea JS, Elias KJ, Rajanbabu R, Coleman RL, Miller DS, and Ashfaq R. p16^{INK4a} as molecular biomarker of cervical adenocarcinoma. Am J Obstet Gynecol 2004, 190(3):668-73
10. Christal JL, and Valente PT. The utility of p16 immunohistochemistry in the diagnosis of cervical intraepithelial neoplasia. Pathol Case Rev 2006, 11(3):117-20

11. Kong CS, Balzer BL, Troxell ML, Patterson BK, and Longacre TA. p16^{INK4a} Immunohistochemistry is Superior to HPV In Situ Hybridization for the Detection of High-risk HPV in Atypical Squamous Metaplasia. Am J Surg Pathol 2007, 31(1):33-43
12. Nucci MR, and Crum CP. Redefining Early Cervical Neoplasia: Recent Progress. Adv Anat Pathol 2007, 14(1):1-10
13. Ishikawa M, Fujii T, Saito M, Nindl I, Ono A, Kubushiro K, Tsukazaki K, Mukai M, and Nozawa S. Overexpression of p16^{INK4a} as an indicator for human papillomavirus oncogenic activity in cervical squamous neoplasia. Int J Gynecol Cancer 2006, 16(1):347-53
14. Kalof AN, Evans MF, Simmons-Arnold L, Beatty BG, and Cooper K. p16^{INK4a} Immunoexpression and HPV In Situ Hybridization Signal Patterns Potential Markers of High-Grade Cervical Intraepithelial Neoplasia. Am J Surg Pathol 2005, 29(5):674-9
15. Ansari-Lari MA, Staebler A, Zaino RJ, Shah KV, and Ronnett BM. Distinction of Endocervical and Endometrial Adenocarcinomas: Immunohistochemical p16 Expression Correlated With HumanPapillomavirus (HPV) DNA Detection. Am J Surg Pathol 2004, 28(2):160-7
16. Regauer S, and Reich O. CK17 and p16 expression patterns distinguish (atypical) immature squamous metaplasia from high-grade cervical intraepithelial neoplasia (CIN III). Histopathology 2007, 50(5):629-35
17. Stoler MH, and Schiffman M. Interobserver reproducibility of cervical cytologic and histologic interpretations. JAMA 2001, 285(11):1500-5
18. McCluggage WG, Walsh MY, Thornton CM, Hamilton PW, Date A, Caughley LM, and Bharucha H. Inter- and intra-observer variation in the histopathological reporting of intraepithelial lesions using a modified Bethesda grading system. Br J Obstet Gynaecol 1998, 105(2):206-10
19. Ismail SM, Colclough AB, Dinnen JS, Eakins D, Evans DMD, Gradwell E, O´Sullivan JPO, Summerell JM, and Newcombe R. Reporting cervical intra-epithelial neoplasia (CIN): intra- and interpathologist variation and factors associated with disagreement. Histopathology 1990, 16(4):371-6
20. De Vet HCW, Knipschild PG, Schouten HJ, Koudstaal J, Kwee W-S, Willebrand D, Sturmans F, and Arends JW. Interobserver variation in histopathological grading of cervical dysplasia. J Clin Epidemiol 1990, 43(12):1395-8
21. Bergeron C, Ordi J, Schmidt D, Trunk MJ, Keller T, and Ridder R, for the CINtec Histology Study Group. Conjunctive p16^{INK4a} testing significantly increases accuracy in diagnosing high-grade cervical intraepithelial neoplasia. Am J Clin Pathol 2010, 133(3):395-406
22. Sayed K, Korourian S, Ellison DA, Kozlowski K, Talley L, Horn HV, et al. Diagnosing cervical biopsies in adolescents: the use of p16 immunohistochemistry to improve reliability and reproducibility. J Low Genit Tract Dis 2007, 11(3):141-6
23. Gurrola-Diaz CM, Suarez-Rincon AE, Vazquez-Camacho G, Buonocunto-Vazquez G, RosalesQuintana S, Wentzensen N, et al. p16^{INK4a} immunohistochemistry improves the reproducibility of the histological diagnosis of cervical intraepithelial neoplasia in cone biopsies. Gynecol Oncol 2008, 111(1):120-4
24. Horn LC, Reichert A, Oster A, Arndal SF, Trunk MJ, Ridder R, et al. Immunostaining for p16^{INK4a} used as a conjunctive tool improves interobserver agreement of the histologic diagnosis of cervical intraepithelial neoplasia. Am J Surg Pathol 2008, 32(4):502-12

25. Haidopoulos D, Partsinevelos GA, Vlachos GD, Rodolakis A, Markaki S, Voulgaris Z, et al. p16^{INK4A} is a strong biomarker for cervical intraepithelial neoplasia and invasive cervical carcinoma: a reappraisal. Reprod Sci 2009, 16(7):685-93
26. Lesnikova I, Lidang M, Hamilton-Dutoit S and Koch J. p16 as a diagnostic marker of cervical neoplasia: a tissue microarray study of 796 archival specimens. Diagn Pathol 2009, 4:22
27. Ordi J, Garcia S, del Pino M, Landolfi S, Alonso I, Quinto L, et al. p16^{INK4a} immunostaining identifies occult CIN lesions in HPV-positive women. Int J Gynecol Pathol 2009, 28(1):90-7
28. Galgano MT, Castle PE, Atkins KA, Brix WK, Nassau SR and Stoler MH. Using biomarkers as objective standards in the diagnosis of cervical biopsies. Am J Surg Pathol 2010, 34(8):1077-87
29. Reuschenbach M, Seiz M, von Knebel Doeberitz C, Vinokurova S, Duwe A, Ridder R, et al. Evaluation of cervical cone biopsies for coexpression of p16^{INK4a} and Ki-67 in epithelial cells. Int J Cancer 2012, 130(2):388-94
30. Darragh TM, Colgan TJ, Cox JT, Heller DS, Henry MR, Luff RD, McCalmont T, Nayar R, Palefsky JM, Stoler MH, Wilkinson EJ, Zaino RJ, Wilbur DC; Members of LAST Project Work Groups. The Lower Anogenital Squamous Terminology Standardization Project for HPV-Associated Lesions: background and consensus recommendations from the College of American Pathologists and the American Society for Colposcopy and Cervical Pathology. J Low Genit Tract Dis 2012, 16(3):205-42. Erratum in: J Low Genit Tract Dis. 2013, 17(3):368
31. Liao GD, Sellors JW, Sun HK, Zhang X, Bao YP, Jeronimo J, et al. p16^{INK4A} immunohistochemical staining and predictive value for progression of cervical intraepithelial neoplasia grade 1: a prospective study in China. Int J Cancer 2014, 134(7):1715-24
32. Reuschenbach M, Wentzensen N, Dijkstra MG, von Knebel Doeberitz M and Arbyn M. p16^{INK4a} immunohistochemistry in cervical biopsy specimens: A systematic review and meta-analysis of the interobserver agreement. Am J Clin Pathol 2014, 142(6):767-72
33. Shah AA, Jeffus SK, Zhao Z, Stoler MH and Stelow EB. Adjunct p16(INK4a) immunohistochemistry aids the detection of high-grade squamous intraepithelial lesions in endocervical curettage specimens. Am J Clin Pathol 2014, 141(3):342-7
34. Bergeron C, Ronco G, Reuschenbach M, Wentzensen N, Arbyn M, Stoler M, et al. The clinical impact of using p16(INK4a) immunochemistry in cervical histopathology and cytology: an update of recent developments. Int J Cancer 2015, 136(12):2741-51
35. Clinton LK, Miyazaki K, Ayabe A, Davis J, Tauchi-Nishi P and Shimizu D. The LAST guidelines in clinical practice: implementing recommendations for p16 use. Am J Clin Pathol 2015, 144(6):844-9
36. Zhang G, Yang B and Abdul-Karim FW. p16 Immunohistochemistry is useful in confirming highgrade squamous intraepithelial lesions (HSIL) in women with negative HPV testing. Int J Gynecol Pathol 2015, 34(2):180-6
37. Darragh TM. The LAST Project and the diagnostic bottom line. Cytopathology 2015, 26(6):343-5
38. de Sam Lazaro S, Newbill CP, Berlin M and Morgan TK. p16 Staining of Cervical Biopsies May Decrease the Frequency of Unnecessary Loop Electrosurgical Excision Procedures. J Low Genit Tract Dis 2016, 20(3):201-6

39. Stoler MH, Wright TC Jr, Ferenczy A, Ranger-Moore J, Fang Q, Kapadia M, Ridder R. Routine Use of Adjunctive p16 Immunohistochemistry Improves Diagnostic Agreement of Cervical Biopsy Interpretation: Results From the CERTAIN Study. Am J Surg Pathol. 2018, 42(8):1001-9

Ek 2

Diffüz boyama modeli örneği

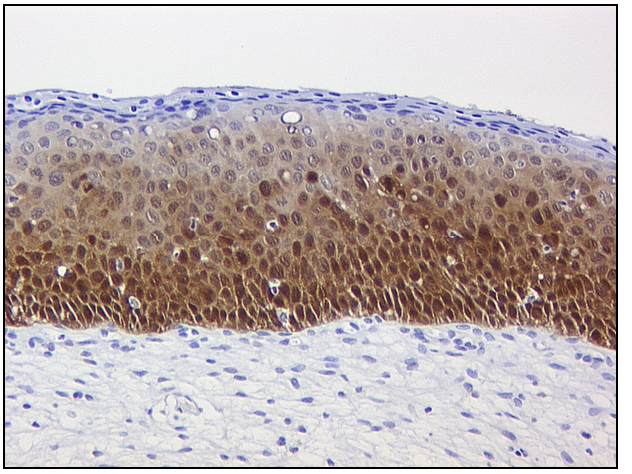

Şek. 1: CIN 3

Fokal boyama modeli örneği

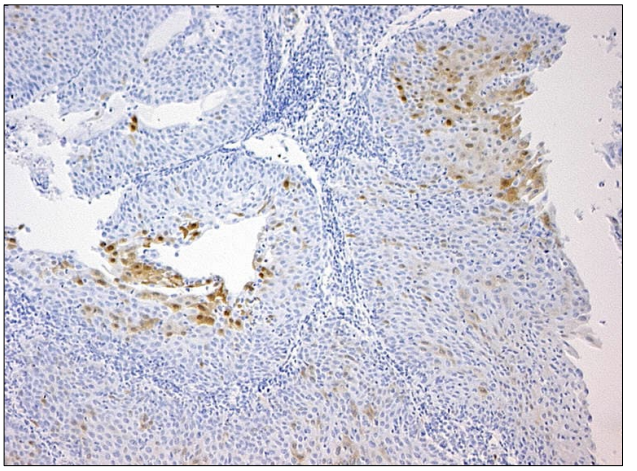

Şek. 2: Skuamöz metaplazi, matür
Reife Plattenepithelmetaplasie
Métaplasie malpighienne mature
Metaplasia squamosa matura
Metaplasia escamosa madura